

# Undersøgelse og behandling af lyskesmerter hos idrætsudøvere

Kristian Thorborg<sup>1</sup> & Per Hölmich<sup>2</sup>

## STATUSARTIKEL

1) Sports Orthopedic Research Center – Copenhagen  
2) Ortopædkirurgisk Afdeling, Amager og Hvidovre Hospital

Ugeskr Læger  
2019;181:VI0180667

Lyskesmerter er et hyppigt problem hos idrætsudøvere, især inden for idrætsgrene som fodbold og ishockey [1]. Der har i mange år manglet konsensus om terminologi og diagnostik af lyskeskader i idrætsmedicinen [2]. I løbet af det seneste årti har der imidlertid været et øget fokus med intensiveret forskning og flere konsensuskonferencer på området. Disse har bidraget til væsentlige fremskridt inden for den kliniske og parakliniske undersøgelse og behandling af idrætsudøvere med lyskesmerter [2-5]. Formålet med denne artikel er at give et overblik over, hvordan idrætsudøvere med lyskesmerter bør undersøges, klassificeres og behandles med den viden, vi har i dag.

## ÆTIOLOGI OG FOREKOMST

Lyskesmerter hos idrætsudøvere opstår bl.a. i forbindelse med skader i muskel-sene-tilhæftninger samt skader på hoftelid og stressfrakturer i bækkenregionen [6, 7]. Lyskesmerter forekommer som oftest hos mandlige atleter [1] med undtagelse af få specifikke tilstande såsom stressfrakturer i bækken- og hofteknoglerne, der som oftest ses hos kvinder [8]. Intraartikulære problemer såsom femuroacetabulær *impingement*-syndrom (FAIS) med tilhørende labrum og bruskskade er mest almindeligt hos atleter, der ikke er i voksenalderen [2].

Hos unge idrætsudøvere er vækstzonerne (apofyserne) omkring muskel-sene-tilhæftningerne i hofte-/lyskeregionen særligt sårbare over for fysisk aktivitet og belastning, især i den periode hvor atleten vokser aller mest (vækstspurt) [9]. Fysisk aktivitet med store belastninger såsom spark og sprint kan resultere i avulsionsfrakturer, da vækstzonen er svagere end det omkringliggende knogle- og senevæv [10, 11]. Desuden er symfyseknoglen en af de sidste dele af vores skelet, hvor apofyselinjerne lukkes [9]. Apofysitis i form af en traktionsperiostitis bør derfor overvejes som differen-

tialdiagnose hos yngre idrætsudøvere til helt op i tyverne [9]. Unge atleter er i øget risiko for at få hoftelidsproblemer med lyskesmerter, hvis de har en anamnese med epifysiolyse i hoftelid, Calvé-Legg-Perthes' sygdom eller hoftedysplasi.

Akutte skader i lyskere regionen forekommer hyppigst i adductor longus, men er også almindelige i rectus femoris og iliopsoas [2]. Skader er primært lokaliseret i den muskulotendinøse overgang, men kan også ses i form af en afrivning af senen fra knoglen, eventuelt med et knoglefragment. Dette gælder især ved læsion af adductor longus og rectus femoris. En akut muskelsene-skade i adduktorerne opstår normalt under spark, pludselige retningsændringer eller i forbindelse med kraftige accelerationer/decelerationer, såsom sprint og vendinger [2]. Overbelastningsskader i lysken opstår derimod ofte mere gradvist og involverer oftere sener og knogle omkring selve symfyseleddet. De fleste overbelastningsskader i lyskere regionen er relateret til gentagne bevægelser og akkumuleret trænings- og/eller konkurrencemængde [2].

## DEN KLINISKE UNDERSØGELSE – INKLUSIVE BILLEDDIAGNOSTIK

Som kliniker skal man være opmærksom på symptomer fra indre organer fra både abdomen og bækkenregionen, da smerte og patologi fra disse strukturer kan minde om muskuloskeletalt relaterede lyskesmerter [2]. Hvis der er mistanke om en mere alvorlig underliggende patologi, skal der altid udføres specifik billeddiagnostik. Almindelige røntgenbilleder bruges her for at udelukke neoplasmer i bækkenet og hofteknoglerne. Selv hos tilsyneladende sunde og raske idrætsudøvere bør røntgenoptagelse overvejes, hvis der i anamnesen indgår uforklarlige og/eller langvarige lyskesmerter, der ikke umiddelbart bedres ved igangsat behandling. Ved mistanke om stressfraktur vil røntgenbillederne ofte være negative, især i det tidlige stadie, og MR-skanning kan i stedet anvendes. Hos unge, skeletmæssigt ikke udvoksede idrætsudøvere bruges almindelige røntgenbilleder til undersøgelse af muskuloskeletale problemer, såsom avulsionsfrakturer, avaskulær nekrose og epifysiolyse [12]. Derudover bør klinikerne også screene for, om lyskesmerterne kan stamme fra ryg og/eller sacroiliacalet (Figur 1).

Den kliniske undersøgelse baseres på en overordnet

## HOVEDBUDSKABER

- ▶ Lyskesmerter hos idrætsudøvere kan skyldes mange forskellige patologiske tilstande.
- ▶ Der findes nu en konsensus om terminologi, klassificering og behandling af disse tilstande.
- ▶ Med en konsensus- og forskningsbaseret tilgang til undersøgelse og behandling af atleter med lyskesmerter øges chancerne for en mere ensartet og evidensbaseret klinisk tilgang i fremtiden.

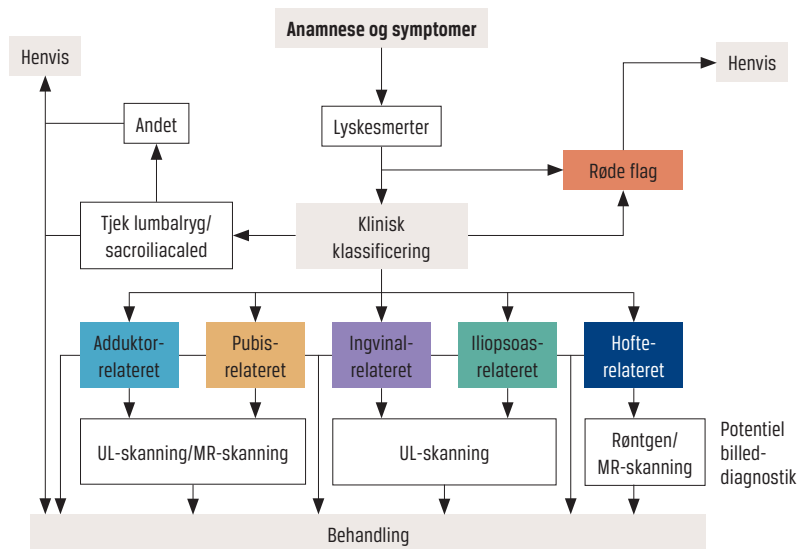
klassificeringsmodel, som er etableret på baggrund af et konsensusmøde mellem førende eksperter på området fra hele verden [5]. Her inddeles de forskellige og mest sandsynlige problemer i specifikke kliniske enheder på baggrund af forskellige smerteprovokationstest (Tabel 1). Disse provokationstest er baseret på standardiserede og reliable palpationstest og isometriske modstandstest [7, 14]. Man klassificerer lyskesmerterne i fire overordnede kliniske enheder, nemlig adduktor-, pubis-, ingvinal- og iliopsoasrelaterede smerter [5]. Genkendelig smerte hos idrætsudøveren i forbindelse med palpation af specifikke anatomiske strukturer anvendes til at definere den specifikke kliniske enhed [5, 7, 14]. Sportsbrok er en betegnelse, der fejlagtigt anvendes om patienter med ingvinalrelaterede lyskesmerter. Der er imidlertid ikke tale om et reelt brok, men oftest om en overbelastningstilstand eller læsion i ingvinalkanalens bagvæg. Den hyppigste skade er dog smerter i adduktorer og os pubis.

Den kliniske undersøgelse er velegnet til lokalisering af akutte skader i adduktorerne med en nøjagtighed > 90% for de forskellige adduktortest (herunder palpation og isometrisk smertetest) [15]. Ved akutte hofteflexorskader kan det klinisk være svært at skelne mellem iliacusskader, psoasskader og proksimale rectus femoris-skader. Hvis der ikke er palpationssmerter i adduktorer eller i hofteflexorer, indikerer det med meget stor sandsynlighed, at disse strukturer ikke er involverede [15].

Intraartikulær hoftepatologi, herunder især FAIS, er en mulig årsag til lyskesmerter hos idrætsudøvere. Den såkaldte anteriore *impingement*-test er en klinisk test

**FIGUR 1**

Overordnet ramme for klinisk undersøgelse af idrætsudøvere med lyskesmerter.



for intraartikulær patologi, men den virker bedst som screeningstest, hvor et negativt udfald betyder, at intraartikulær hoftepatologi ikke er særligt sandsynligt [16]. Modsat vil et positivt udfald kun indikere behov for yderligere undersøgelse af hoften, da testen er meget sensitiv, men ikke særlig specifik [16] og derfor ofte vil være falsk positiv.

For yderligere at undersøge om der er tale om en intraartikulær skade, er supplerende billeddiagnostik

**TABEL 1**

Klassifikationssystem for lyskesmerter hos idrætsudøvere.

Type lyskesmerte	Symptomer	Definitioner
Adduktorrelateret [5]	Smerter omkring adductor longus-insertionen på os pubis Smerterne kan stråle distalt ned langs den mediale del af låret	Adduktorpalpationssmerter og smerter ved adduktionstest imod en isometrisk modstand
Iliopsoasrelateret [5]	Smerter i den forreste og øverste del af låret men mere lateralt placeret end adduktorrelaterede lyskesmerter	Iliopsoaspalpationssmerter enten superiort og/eller inferiort ift. ligamentum inguinale
Ingvinalrelateret [5]	Smerter i den ingvinalregion Hvis smerter er alvorlige har man ofte smerter ved hoste eller nysen eller når man sætter sig op i sengen	Palpationssmerter i og omkring ingvinalkanalen eller ved Valsalvas manøvre, hoste og/eller nysen Der er ikke noget palpabelt brok
Pubisrelateret [5]	Smerter i området af symfyseleddet og umiddelbart tilstødende os pubis	Lokal ømhed af symfyseled og den umiddelbart tilstødende os pubis
Hofterelateret [5]	-	Klinisk mistanke om hofteleddet som årsag til lyskesmerter enten gennem anamnese eller klinisk undersøgelse
FAIS [13]	Bevægelses- eller positionsrelateret smerte i hofte eller lyske Smerter kan også mærkes i ryggen, ballen eller låret Patienterne kan også beskrive klikken, aflåsning, stivhed, bevægelsesrestriktioner, ledsigt	Bevægelsesrelateret klinisk lidelse i hoften med en triade af symptomer, kliniske tegn og billeddiagnostiske fund <i>Cam</i> - og/eller <i>pincer</i> -morfologi skal være påvist via billeddiagnostik
Andet [5]	Klinisk mistanke hvis symptomer ikke let kan klassificeres i nogen af de almindeligt forekommende og definerede kliniske enheder	Enhver anden ortopædisk, neurologisk, reumatologisk, urologisk, gastrointestinal, dermatologisk, onkologisk eller kirurgisk tilstand, der forårsager smerte i lyskeregenen

FAIS = femuroacetabulær *impingement*-syndrom.

nødvendig, herunder radiologisk vurdering af, om *cam*-og/eller *pincer*-morfologier er tilstede, og om FAIS kan påvises [13]. Billeddiagnostik bør derfor omfatte et anterior-posterior røntgenbillede af bækkenet og en lateral projektion af hoftedeledet. Tilstedeværelsen af acetabulærdysplasi eller *cam*-morfologi er forbundet med en øget risiko for artroseudvikling i hoften [17, 18]. Derimod ser det ikke ud til, at tilstedeværelsen af en *pincer*-deformitet har betydning for udviklingen af hofteartrose [19].

Hos atleter, der har symptomer og kliniske fund, der let kan klassificeres i en eller flere af de fire definerede kliniske enheder, er der på nuværende tidspunkt ingen dokumentation for, at billeddiagnostik kan addere yderligere til undersøgelsen mht. at specificere diagnosen og bedre prognosen. F.eks. rapporteres der ofte om billeddiagnostiske fund omkring symfyse og nærmeste muskel-sene-tilhæftninger hos både symptomatiske og ikkesymptomatiske fodboldspillere med adduktor- og pubisrelaterede lyskesmerter [20]. Knoglemarvsødem kan primært tilskrives en reaktion på belastning af knoglestrukturene, og ved knoglebiopsier fra området omkring symfyse har man ikke kunnet påvise tegn på inflammation [21].

Ingvinalrelaterede smerter forekommer mindre hyppigt, men giver ofte anledning til en længere skadeperiode. Ingvinalrelaterede smerter er lokaliseret til ingvinalkanalens bagvæg (formet af transversus abdominis) [22]. En svaghed eller skade i bagvæggen kan føre til irritation af den genitofemorale nerves genitale gren. Tilstanden kan i nogle tilfælde visualiseres med dynamisk UL-skanning, hvor man ved Valsalvas manøvre kan se, at bagvæggen er insuffICIENT.

Hos atleter med lyskesmerter kan det ofte være vanskeligt at diagnosticere iliopsoasrelaterede problemer, da smerte i dette område kan resultere i flere forskellige positive udfald af kliniske undersøgelsestest [23]. UL-skanning kan derfor være nyttig til understøttelse af diagnosen ved en sådan mistanke. Ved hjælp af billeddiagnostik kan man identificere de alvorligste akutte muskelskader, der er relateret til adduktorerne. Hvis man har mistanke om en adductor longus-avulsion, kan UL- eller MR-skanning anbefales til be- eller afkræftelse af diagnosen.

## BEHANDLING

Generelt anbefales der ikkekirurgisk tilgang til atleter med lyskesmerter, og især træningsbaseret behandling vil i mange tilfælde give tilfredsstillende resultater [24]. For atleter med adduktorrelaterede lyskesmerter er der evidens for, at en superviseret aktiv øvelsesbaseret tilgang giver idrætsudøvere større succes med tilbagevenden til sport, end en mere passiv tilgang (baseret på modaliteter såsom massage, stræk og elterapi) gør [25]. Anvendelse af supplerende behandling til en ak-

tiv træningsbehandling i form af manuel behandling eller *shock wave*-terapi ser ud til at resultere i en hurtigere tilbagevenden til sport end træningsbehandling alene [2]. Af atleterne med adduktorrelaterede lyskesmerter vil 50-75% vende tilbage til deres tidligere aktivitetsniveau uden smerter efter den specifikke træningsbaserede tilgang [2, 3, 25, 26]. Kirurgi i form af partiel tenotomi af adductor longus ved insertionen på os pubis ser ud til at kunne være en mulighed hos atleter med langvarige og træningsresistente lyskesmerter, dette har dog aldrig været sammenlignet med f.eks. træningsbehandling [3]. En af konsekvenserne ved adduktortenotomi er, at adduktormuskelgruppen svækkes efterfølgende. For atleter med ingvinalrelaterede lyskesmerter har laparoskopisk kirurgi vist sig at resultere i mindre smerte og tilbagevenden til sport for en højere procentdel end ikkekirurgisk behandling. Dette randomiserede studie viste dog også, at af dem, som fik ikkekirurgisk behandling (øvelser og steroidinjektioner), blev 50% symptomfri efter et år [27]. Det anbefales derfor også her at overveje en ikkeoperativ tilgang i første omgang. Ligesom med adduktorerne kan en partiel tenotomi af iliopsoas også foretages, men også her reduceres muskelvolumen og -kraft efterfølgende. Kirurgi bør derfor heller ikke være førstevalg ved iliopsoasrelaterede problemer.

Behandlingsstrategier for lyskesmerter, der stammer fra intraartikulære hoftedelesproblemer (specifikt FAIS), er rehabilitering (såsom fysioterapi og træning), medicin og/eller kirurgi (især artroskopi) [13]. Der er p.t. ikke noget, der understøtter, at der skulle være en betydelig effekt af kirurgisk sammenlignet med ikkekirurgisk behandling [28], så også her bør fysioterapi være den primære behandlingstilgang til idrætsudøvere. Hofteartroskopi med refiksation af labrum-skader og fjernelse af *cam*-forandringer forbedrer umiddelbart mange patienters symptomer og øger funktionsniveauet betydeligt [29]. Hos idrætsudøvere er det dog for nylig blevet påvist, at kun en mindre andel af dem, der gennemgår hofteartroskopi, vender tilbage på deres tidligere præstationsniveau [30].

## KONKLUSION

Lyskesmerter hos idrætsudøvere omfatter mange forskellige mulige diagnoser og patologiske tilstande. Gennem en standardiseret undersøgelse er det dog muligt at udarbejde en fornuftig behandlingsplan, som i første omgang bør fokusere på en træningsbaseret tilgang, hvilket i de fleste tilfælde har en god effekt, når den anvendes hos idrætsudøvere med muskel-sene-relaterede problemer. Ved mere alvorlige tilfælde og skader, som indbefatter led og knogle, vil man ved yderligere undersøgelser, herunder billeddiagnostik, ofte kunne målrette det efterfølgende behandlingsforløb og kvalificere, hvornår modaliteter såsom steroid-

injektioner, hofteartroskopi eller laparoskopi kan komme på tale.

**KORRESPONDANCE:** Kristian Thorborg.

E-mail: kristian.thorborg@regionh.dk

**ANTAGET:** 5. december 2018

**PUBLICERET PÅ UGESKRIFTET.DK:** 18. februar 2019

**INTERESSEKONFLIKTER:** ingen. Forfatterens ICMJE-formularer er tilgængelige sammen med artiklen på Ugeskriftet.dk

#### LITTERATUR

- Orchard JW. Men at higher risk of groin injuries in elite team sports: a systematic review. *Br J Sports Med* 2015;49:798-802.
- Thorborg K, Reiman MP, Weir A et al. Clinical examination, diagnostic imaging, and testing of athletes with groin pain: an evidence-based approach to effective management. *J Orthop Sports Phys Ther* 2018;48:239-49.
- Serner A, van Eijck CH, Beumer BR et al. Study quality on groin injury management remains low: a systematic review on treatment of groin pain in athletes. *Br J Sports Med* 2015;49:813.
- Thorborg K, Hölmich P. Advancing hip and groin injury management: from eminence to evidence. *Br J Sports Med* 2013;47:602-5.
- Weir A, Brukner P, Delahunt E et al. Doha agreement meeting on terminology and definitions in groin pain in athletes. *Br J Sports Med* 2015;49:768-74.
- Bradshaw CJ, Bundy M, Falvey E. The diagnosis of longstanding groin pain: a prospective clinical cohort study. *Br J Sports Med* 2008;42:851-4.
- Hölmich P. Long-standing groin pain in sportspeople falls into three primary patterns, a "clinical entity" approach: a prospective study of 207 patients. *Br J Sports Med* 2007;41:247-52.
- Edouard P, Feddermann-Demont N, Alonso JM et al. Sex differences in injury during top-level international athletics championships: surveillance data from 14 championships between 2007 and 2014. *Br J Sports Med* 2015;49:472-7.
- Sailly M, Whiteley R, Read JW et al. Pubic apophysitis: a previously undescribed clinical entity of groin pain in athletes. *Br J Sports Med* 2015;49:828-34.
- Rossi F, Dragoni S. Acute avulsion fractures of the pelvis in adolescent competitive athletes: prevalence, location and sports distribution of 203 cases collected. *Skeletal Radiol* 2001;30:127-31.
- Schuett DJ, Bomar JD, Pennock AT. Pelvic apophyseal avulsion fractures: a retrospective review of 228 cases. *J Pediatr Orthop* 2015;35:617-23.
- Armfield DR, Towers JD, Robertson DD. Radiographic and MR imaging of the athletic hip. *Clin Sports Med* 2006;25:211-39.
- Griffin DR, Dickenson EJ, O'donnell J et al. The Warwick Agreement on femoroacetabular impingement syndrome (FAI syndrome): an international consensus statement. *Br J Sports Med* 2016;50:1169-76.
- Hölmich P, Hölmich LR, Bjerg AM. Clinical examination of athletes with groin pain: an intraobserver and interobserver reliability study. *Br J Sports Med* 2004;38:446-51.
- Serner A, Weir A, Tol JL et al. Can standardised clinical examination of athletes with acute groin injuries predict the presence and location of MRI findings? *Br J Sports Med* 2016;50:1541-7.
- Reiman MP, Goode AP, Cook CE et al. Diagnostic accuracy of clinical tests for the diagnosis of hip femoroacetabular impingement/labral tear: a systematic review with meta-analysis. *Br J Sports Med* 2015;49:811.
- Agricola R, Heijboer MP, Bierma-Zeinstra SM et al. Cam impingement causes osteoarthritis of the hip: a nationwide prospective cohort study (CHECK). *Ann Rheum Dis* 2013;72:918-23.
- Nicholls AS, Kiran A, Pollard TC et al. The association between hip morphology parameters and nineteen-year risk of end-stage osteoarthritis of the hip: a nested case-control study. *Arthritis Rheum* 2011;63:3392-400.
- Agricola R, Waarsing JH, Thomas GE et al. Cam impingement: defining the presence of a cam deformity by the alpha angle: data from the CHECK cohort and Chingford cohort. *Osteoarthritis Cartilage* 2014;22:218-25.
- Branci S, Thorborg K, Bech BH et al. MRI findings in soccer players with long-standing adductor-related groin pain and asymptomatic controls. *Br J Sports Med* 2015;49:681-91.
- Verrall GM, Henry L, Fazzalari NL et al. Bone biopsy of the parasymphyseal pubic bone region in athletes with chronic groin injury demonstrates new woven bone formation consistent with a diagnosis of pubic bone stress injury. *Am J Sports Med* 2008;36:2425-31.
- Orchard JW, Read JW, Neophyton J et al. Groin pain associated with ultrasound finding of inguinal canal posterior wall deficiency in Australian Rules footballers. *Br J Sports Med* 1998;32:134-9.
- Serner A, Tol JL, Jomaah N et al. Diagnosis of acute groin injuries: a prospective study of 110 athletes. *Am J Sports Med* 2015;43:1857-64.
- King E, Ward J, Small L et al. Athletic groin pain: a systematic review and meta-analysis of surgical versus physical therapy rehabilitation outcomes. *Br J Sports Med* 2015;49:1447-51.
- Hölmich P, Uhrskou P, Ulnits L et al. Effectiveness of active physical training as treatment for long-standing adductor-related groin pain in athletes: randomised trial. *Lancet* 1999;353:439-43.
- Weir A, Jansen JA, van de Port IG et al. Manual or exercise therapy for long-standing adductor-related groin pain: a randomised controlled clinical trial. *Man Ther* 2011;16:148-54.
- Paajanen H, Brinck T, Hermunen H et al. Laparoscopic surgery for chronic groin pain in athletes is more effective than nonoperative treatment: a randomized clinical trial with magnetic resonance imaging of 60 patients with sportsman's hernia (athletic pubalgia). *Surgery* 2011;150:99-107.
- Griffin DR, Dickenson EJ, Wall PDH et al. Hip arthroscopy versus best conservative care for the treatment of femoroacetabular impingement syndrome (UK FASHIoN): a multicentre randomised controlled trial. *Lancet* 2018;391:2225-35.
- Thorborg K, Kraemer O, Madsen AD et al. Patient-reported outcomes within the first year after hip arthroscopy and rehabilitation for femoroacetabular impingement and/or labral injury: the difference between getting better and getting back to normal. *Am J Sports Med* 2018;46:2607-14.
- Ishoi L, Thorborg K, Kraemer O et al. Return to sport and performance after hip arthroscopy for femoroacetabular impingement in 18- to 30-year-old athletes: a cross-sectional cohort study of 189 athletes. *Am J Sports Med* 2018;46:2578-87.